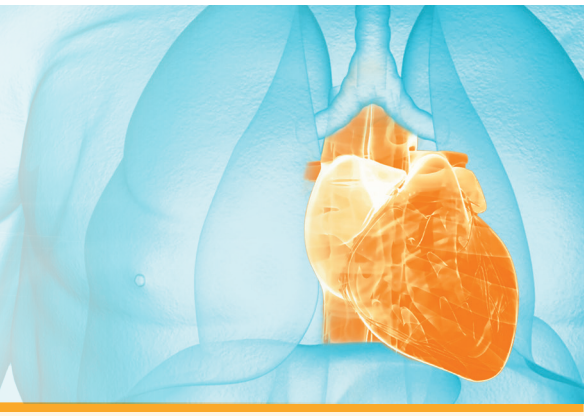

Dresdner Herz-Kreislauf-Tage 2022
Typisch unspezifische kardiologische Symptome

Welche Symptome gelten bei Morbus Fabry als Red Flags, welche Veränderungen in der Echokardiografie sprechen für eine seltene Erkrankung und ab wann sollte bei Morbus Fabry eine Therapie eingeleitet werden? Diese Fragen wurden bei den Dresdner Herz-Kreislauf-Tagen 2022 thematisiert. Hier finden Sie eine Zusammenfassung der Vorträge von PD Dr. med. Peter Nordbeck, Prof. Dr. med. Monica Patten und Christian Pogoda.

Auch Ihr Verdacht? Der „untypische" Herzpatient
PD Dr. med. P. Nordbeck (Leitender Oberarzt Universitätsklinikum Würzburg)

Morbus Fabry ist eine progressive Multisystemerkrankung, die mit kardialer Symptomatik einhergehen kann. Bei Morbus Fabry-Patient*innen ist eine Herz-Kreislauf-Erkrankung die häufigste Todesursache.[1] Daher nimmt der Kardiologe/die Kardiologin hier eine Schlüsselrolle bezüglich der Diagnosestellung ein. Bleibt die Erkrankung unbehandelt oder beginnt die Behandlung erst in fortgeschrittenem Stadium, kann die Lebenserwartung durch irreversible Organschädigungen verkürzt sein.[2] Eine frühe Diagnose und Therapie in Kombination mit stringentem Monitoring ist daher essenziell. Es gibt verschiedene kardiale und extrakardiale „Red Flags", z.B. ein verdickter Papillarmuskel, ein Late Gadolinium Enhancement (LGE) in basal inferolateraler Region oder neuropathische Schmerzen, die auf Morbus Fabry hindeuten und zu einer schnellen Diagnosestellung beitragen können.[3] Zur Sicherung der Diagnose kann eine Trockenbluttestung erfolgen, die neben der Aktivitätsbestimmung der α-Galaktosidase auch Informationen zur Konzentration des Stoffwechselproduktes Lyso-GL-3 sowie zur Genetik liefert.

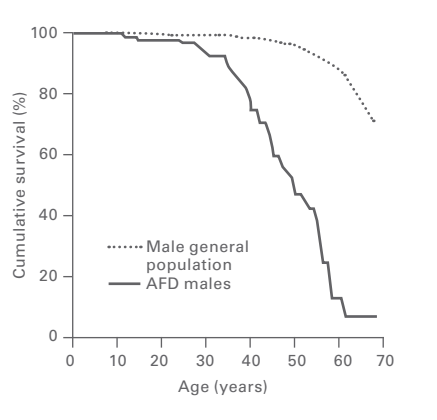

Kaplan-Meier-Kurve zur kumulativen Mortalität bei Morbus Fabry-Patienten[2] [mod. nach: MacDermot KD et al., J Med Genet 2001;38(11):750–760].

Veränderungen im Echo? – Kann es etwas Seltenes sein?
Prof. Dr. med. M. Patten (Oberärztin UKE Hamburg)

Die Ursachen hypertropher Kardiomyopathien sind vielfältig. Neben einer Mutation des Sarkomerprotein-Gens kann auch eine Speichererkrankung eine kardiale Symptomatik hervorrufen.[4] Durch ein variables klinisches Erscheinungsbild sind diese oft nicht eindeutig bestimmbar. Fallbeispiele stellen drei Patient*innen mit einer Mutation des Sarkomerprotein-Gens, Morbus Fabry sowie einer ATTR-Amyloidose vor.
Es werden die klinische Symptomatik, der Weg zur Diagnose sowie die neuesten Therapieoptionen für die jeweiligen Er-Zkrankungen dargestellt und die Besonderheiten hervorgehoben. Die Abbildung 1 zeigt die kardialen MRTs der drei Patient*innen mit den entsprechenden Befunden im Vergleich.

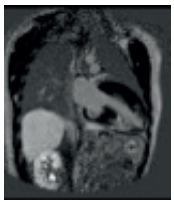

Sarkomere Mutation
- gestörte Relaxation
- T1 und T2 normal
- midventrikuläres LGE septal

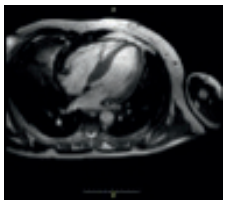

Morbus Fabry
- gestörte Relaxation
- T1 vermindert
- T2 normal
- LGE inferolateral

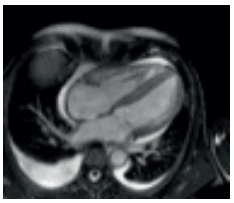

ATTR-Amyloidose
- gestörte Relaxation
- T1 erhöht
- T2 vermindert bis normal
- transmurales LGE

Mit wegweisenden Therapien komplexen Erkrankungen begegnen.

SANOFI GENZYME

Red Flags zum Therapiestart bei Morbus Fabry aus kardiologischer Sicht
C. Pogoda (Oberarzt Universitätsklinikum Münster)

Warum ist es wichtig, Morbus Fabry frühzeitig zu erkennen und zu behandeln?

Morbus Fabry ist eine X-chromosomal vererbbare lysosomale Speicherkrankheit, für die es keine Heilung gibt und die unbehandelt zu irreversibler Organschädigung führt. Bei unbehandelten Patientinnen kann der Tod ca. 15 Jahre früher, bei männlichen Patienten sogar ca. 20 Jahre früher eintreten.[5] Zur Behandlung gibt es verschiedene Therapieoptionen, bei deren Einsatz u.a. die Mutation des α-Galaktosidase-Gens, das Alter und das klinische Bild der Patient*innen in Betracht gezogen werden müssen. Bei männlichen Patienten und symptomatischen Patientinnen mit einer klassischen Mutation sollte beispielsweise eine Enzymersatztherapie unabhängig vom Alter erwogen werden, bei asymptomatischen Patientinnen sollte ein engmaschiges Monitoring durchgeführt werden.[6]

Aus kardiologischer Sicht ist eine frühe Erkennung sehr wichtig. Red Flags sind hier u.a. eine linksventrikuläre Hypertrophie, ein verdickter Papillarmuskel, eine verkürzte PQ-Zeit, ein vermindertes T1-Signal sowie ein Late Gadolinium Enhancement (LGE) in basal inferolateraler Region.[3] Je später der Beginn, desto weniger effektiv ist die Therapie.[3] Eine im Verlauf der Erkrankung entstandene Fibrosierung des Herzens scheint irreversibel. Zur Diagnosesicherung und einer möglichen Therapieeinleitung kann auch eine Organbiopsie herangezogen werden.

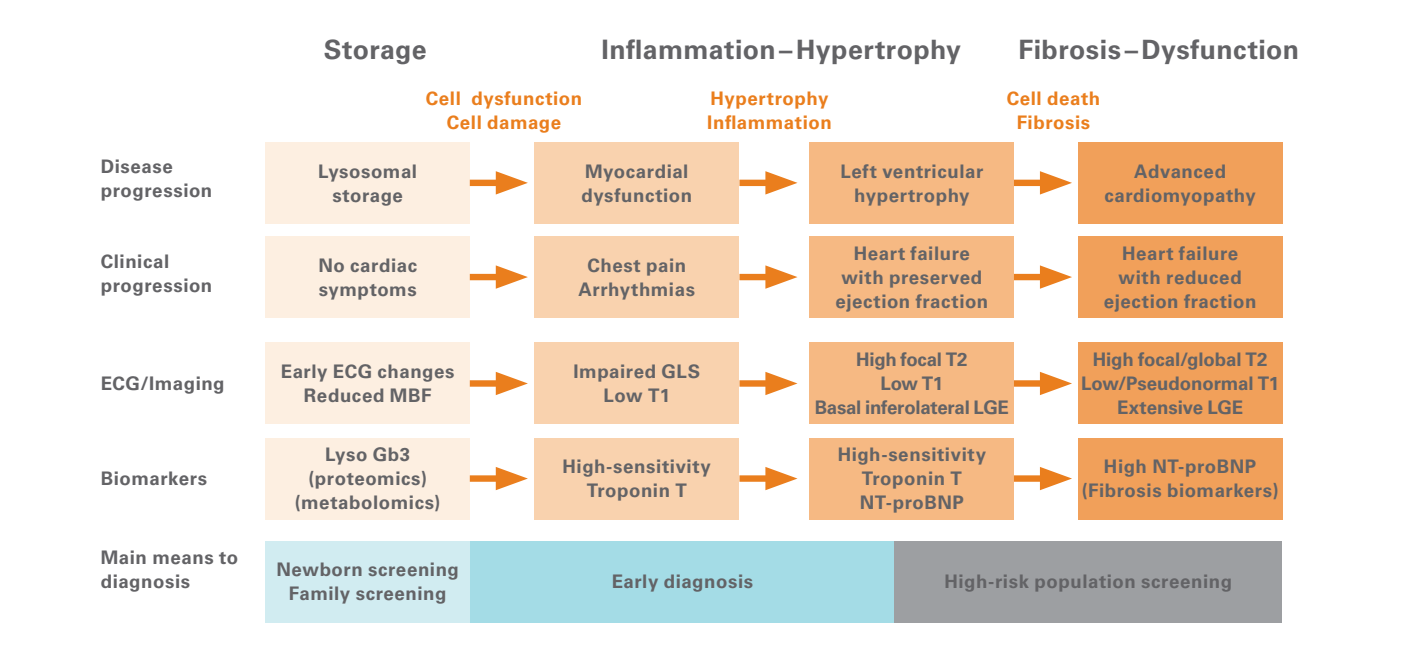

[mod. nach: Pieroni M et al., J Am Coll Cardiol 2021;77(7):922–936][3]

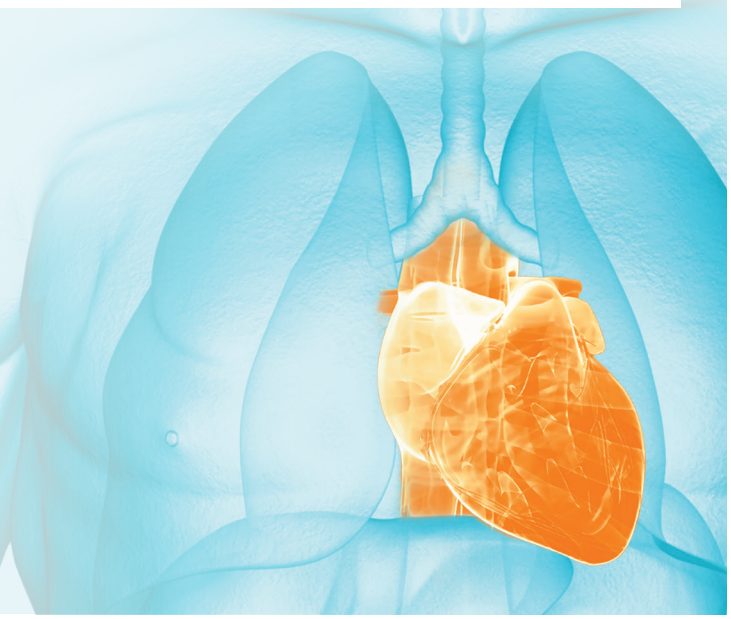

Literatur

1. Waldek S et al., Genet Med 2009;11(11):790–796.
2. MacDermot KD et al., J Med Genet 2001;38(11):750–760.
3. Pieroni M et al., J Am Coll Cardiol 2021;77(7):922–936.
4. Deutsche Gesellschaft für Kardiologie – Herz- und Kreislaufforschung e. V.: ESC Pocket Guidelines, Diagnose und Behandlung der hypertrophen Kardiomyopathie, https://leitlinien.dgk.org/files/33_2014_pocket_leitlinien_hypertrophe_kardiomyopathie.pdf (Letzter Zugriff: 26.01.2022).
5. Mehta A et al., J Med Genet 2009;46(8):548–552.
6. Ortiz A et al., Mol Genet Metab 2018;123(4):416–427.

MAT-DE-2200377(V1.0)-02/2022

Mit wegweisenden Therapien
komplexen Erkrankungen begegnen.

SANOFI GENZYME