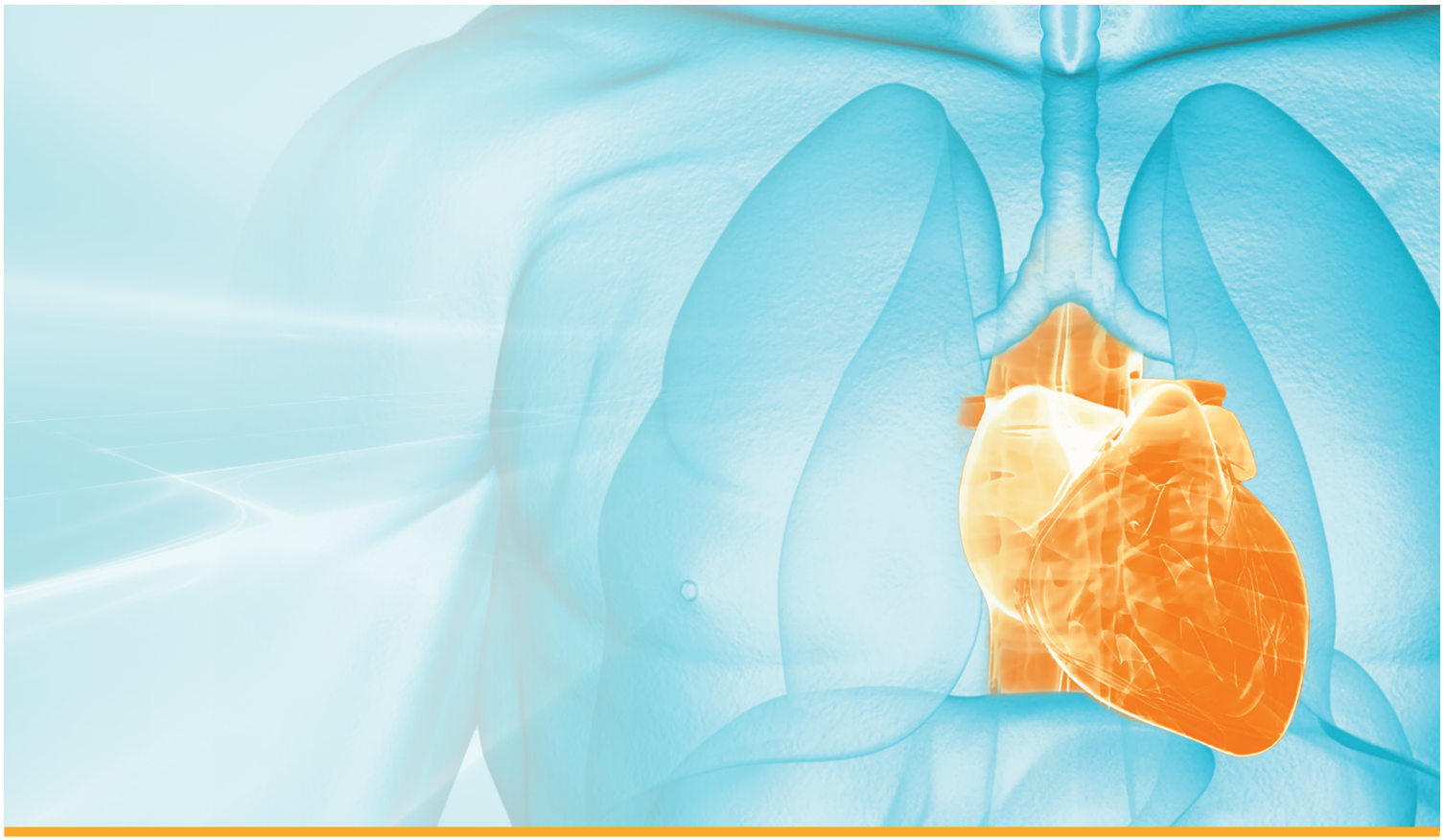

DGK Mannheim, 20. April 2022

Symposium: Unklare LVH! … Wenn die üblichen Verdächtigen ausscheiden

Die 88. Jahrestagung der Deutschen Gesellschaft für Kardiologie (DGK), die vom 20. bis 23. April 2022 als Hybridveranstaltung abgehalten wurde, stand ganz im Zeichen des diesjährigen Tagungsthemas „Neue Räume für die kardiovaskuläre Gesundheit“. **Über 7.100 Teilnehmer und Teilnehmerinnen** diskutierten online und vor Ort in **144 Sitzungen** über wissenschaftliche und klinisch relevante Themen rund um die Herzmedizin.

In einem von Sanofi unterstützten Symposium am 20. April stand die frühzeitige Erkennung kardiovaskulärer Erkrankungen mithilfe unterschiedlicher diagnostischer Methoden wie der zentralen Blutdruckmessung und der Magnetresonanztomographie (MRT) im Mittelpunkt. Der Schwerpunkt lag dabei auf den Ausprägungen, die bei Morbus Fabry vorliegen können. Die wichtigsten Inhalte des Symposiums haben wir hier für Sie zusammengefasst.

sanofi

Zukunft! Zentrale Blutdruckmessung

Die oszillometrische Analyse der aortalen Pulswelle ermöglicht neben der Einschätzung der Gefäßsteifigkeit die Bestimmung des zentralen Blutdrucks. ***Dr. med. Pascal Bauer aus der Kardiologie und Angiologie des Universitätsklinikums Gießen*** *berichtete in seinem Vortrag von den Vorteilen der nicht-invasiven zentralen Blutdruckmessung mit besonderem Fokus auf jüngere Patienten mit kardiovaskulären Beschwerden.*

In Deutschland sind bis zu 19 Millionen Menschen von einer Hypertonie betroffen, die mit einer erhöhten Mortalität und Morbidität einhergeht. Aus diesem Grund ist eine rechtzeitige Diagnose vor allem bei jüngeren Patienten von besonderer Bedeutung, da die Erkrankung bei ihnen häufig noch in einem subklinischen Stadium ist und individualisierte Therapien langfristig die Krankheitslast senken können.

Pulswellenanalyse vorteilhaft

Die aortale Pulsdruckkurve zeigt zwei Druckspitzen – die sich antegrad ausbreitende und die reflektierte Welle –, wobei die Differenz der Spitzen als Augmentationsdruck bezeichnet wird. Bauer erläuterte, dass die erste Druckspitze bei jüngeren Menschen höher und dadurch der Augmentationsdruck geringer ist, wohingegen natürliche und pathologische Alterungsprozesse mit der Zeit zu einer Umkehr des Verhältnisses führen. Die Gefäßelastizität nimmt progredient mit dem Alter ab, sodass die Pulswelle deutlich früher reflektiert wird und vor der ersten Druckspitze kumuliert. Dies resultiert in einem erhöhten Augmentationsdruck. Studien konnten zeigen, dass sich die zentrale Blutdruckmessung deutlich besser zur Risikoprädiktion eignet als die Messung des brachialen Blutdrucks.[1] Veränderungen des zentralen Blutdrucks wirken direkt auf die zentralen Organe wie Gehirn, Nieren, Leber und Milz und können akkurater mit Endorganschäden, vaskulärer Hypertrophie, Atherosklerose und kardiovaskulären Ereignissen korreliert werden.[2–4] Aufgrund der Studienergebnisse und validierter nicht-invasiver oszillometrischer Messmethoden mit einfacher Handhabung wurde die Bestimmung der Pulswellengeschwindigkeit in die Leitlinie zum Management der arteriellen Hypertonie aufgenommen.[5]

Das biologische Alter kann sich vom kalendarischen Alter stark unterscheiden

Laut Bauer ist eine Messung der Pulswellengeschwindigkeit in jedem Alter vorteilhaft, da bereits geringe dauerhafte Veränderungen des zentralen Blutdrucks schwerwiegende Folgen für die zentralen inneren Organe haben können. Umso wichtiger ist es, Warnsignale rechtzeitig zu erkennen, damit präventive Maßnahmen und eine individuell angepasste Therapie eingeleitet werden können. Abhängig vom Alter offenbart sich zudem ein weiterer Vorteil der zentralen Blutdruckmessung. Bei jungen Menschen ist der brachiale Blutdruck oftmals erhöht, wohingegen der zentrale Blutdruck im Normalbereich liegt. In diesem Fall wäre eine Therapieeinleitung wenig vorteilhaft. Umgekehrt verhält es sich bei älteren Patienten. Bei ihnen blieben problematische Veränderungen durch eine alleinige brachiale Messung unerkannt und erst die zentrale Blutdruckmessung würde das Ausmaß der Hypertonie zeigen.

Der zentrale Blutdruck und Morbus Fabry

Als Modell für einen frühzeitigen vaskulären Alterungsprozess führte Bauer die Lipidspeicherkrankheit Morbus Fabry an. Ursache des Morbus Fabry ist eine reduzierte oder fehlende Aktivität der α-Galaktosidase, wodurch es zu einer Akkumulation von Globotriaosylceramid (Gb3 oder GL3) und deacyliertem Lyso-Gb3 (oder Lyso-GL3) in unterschiedlichen Organsystemen kommt. In der Regel zeigen sich zwischen dem 20. und 40. Lebensjahr erstmals kardiovaskuläre Beeinträchtigungen, die für die Lebensqualität und -erwartung der Betroffenen häufig entscheidend sind. Reichern sich Gb3 und Lyso-Gb3 in den Kardiomyozyten und den intramyokardialen Gefäßen an, bildet sich ein pro-inflammatorisches Milieu, das langfristig zu einer Einschränkung der Gefäßfunktion führt. Die ersten zellulären Gb3-Ablagerung treten noch vor sichtbaren morphologischen Veränderungen auf. Wichtig ist es, subklinische vaskuläre Veränderungen frühzeitig zu erkennen und die Erkrankung rechtzeitig zu diagnostizieren, um mittels geeigneter Therapien ein Fortschreiten zu verhindern, zumal die Enzymersatztherapie als Goldstandard in der Behandlung eines Morbus Fabry insbesondere in frühen Krankheitsstadien wirksam ist.[6]

Neben dem hochsensiblen Biomarker Lyso-Gb3 im Plasma können auch vaskuläre Parameter wie die Pulswellengeschwindigkeit und der Augmentationsindex zum Nachweis der anfänglich minimalen Veränderungen herangezogen werden. Bauer stellte eine Studie aus Italien vor, in der die Messung vaskulärer Veränderungen in Follow-up-Untersuchungen nach Einleitung einer Enzymersatztherapie bereits kleinste Therapieerfolge nachweisen konnte. Während der brachiale Blutdruck unverändert blieb, verbesserte sich bei den therapierten Patienten der Augmentationsindex und die flussvermittelte Vasodilatation (Flow-Mediated Dilation).[7] Diese Beobachtung konnte Bauer ebenfalls bei einer eigenen 20-jährigen Patientin mit Morbus Fabry bestätigen. Mittels oszillometrischer Messung wurden verschiedene Parameter (Widerstandsindex, aortale Pulswellengeschwindigkeit, Augmentationsindex, brachialer und aortaler Blutdruck, Erektionsdauer, Beginn Systole/Diastole, Schlagvolumen) bestimmt, um frühe vaskuläre Beeinträchtigungen zu identifizieren (Abbildung 1A). Anschließend wurde eine Enzymersatztherapie eingeleitet, die bereits nach drei Monaten zu einer messbaren Verbesserung der vaskulären Funktion führte (Abbildung 1B).

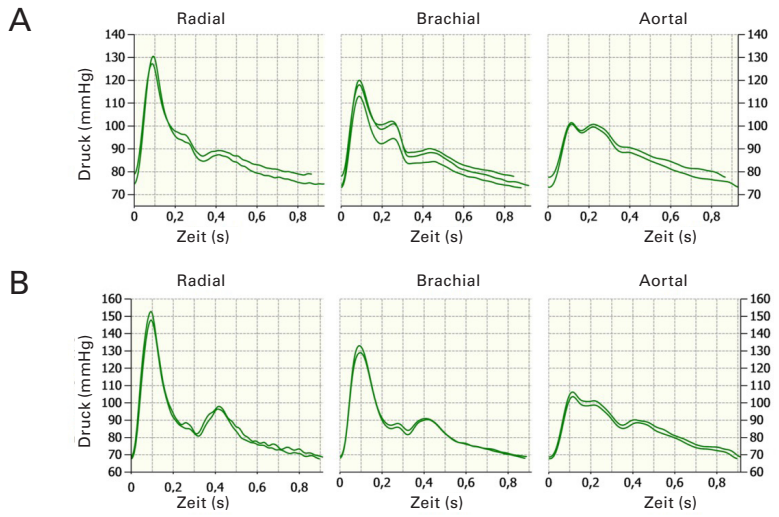

Abbildung 1: Beispiel einer oszillometrischen Pulswellenanalyse einer jungen Frau mit Morbus Fabry (A) vor und (B) drei Monate nach Beginn einer Enzymersatztherapie.

Dies zeigt eindrucksvoll, wie sehr junge Patienten von einem frühen Therapiebeginn profitieren können. Laut Bauer könnten zukünftig tragbare Devices zur Messung des zentralen Blutdrucks für zuhause die Früherkennung und das Therapieansprechen der Patienten weiter verbessern.

Der Magnetresonanztomographie bleibt nichts verborgen

Eine linksventrikuläre Hypertrophie (LVH) wird im klinischen Alltag im Echokardiogramm häufig nachgewiesen. Die Ursachen der Herzwandverdickung sind jedoch vielfältig und nicht immer offensichtlich. Für die Differenzialdiagnostik empfiehlt Dr. med. Julia Treiber aus der Kardiologie der Kerckhoff-Klinik GmbH in Bad Nauheim in allen Fällen eine kardiale Magnetresonanztomographie (Kardio-MRT) zur Aufklärung der Ursachen vor Einleitung individueller Therapien.

Treiber stellte zunächst die Möglichkeiten der Kardio-MRT vor. Neben der Funktionsanalyse des rechten und linken Ventrikels kann eine Gewebecharakterisierung und, falls der Verdacht auf eine kardiale Ischämie besteht, eine Perfusionsanalyse durchgeführt werden. Vorteile der Kardio-MRT gegenüber anderen Diagnosemethoden wie der Lävokardiographie oder dem Echokardiogramm sind die hohe Bildqualität bei der Visualisierung beider Herzhöhlen sowie die Möglichkeit der präzisen Volumetrie. Zudem ist die Methodik reproduzierbar und die Auswertung erfolgt heutzutage mithilfe künstlicher Intelligenz (KI) nahezu automatisiert. Zusätzlich ist eine Strain-Analyse zur Detektion subtiler Kontraktionsstörungen möglich. Der größte Vorteil der Kardio-MRT ist laut Treiber jedoch die Möglichkeit der Gewebecharakterisierung, indem das T1- und T2-Relaxationsverhalten gemessen wird, um dadurch die verschiedenen Gewebeveränderungen kardialer Erkrankungen darzustellen. Das T1-Relaxationsverhalten des Herzmuskels ist mit dem Kollagen- und/oder Wasseranteil korreliert, sodass strukturelle Veränderungen des Myokards wie eine Fibrosierung nachgewiesen werden können. Das T2-Mapping eignet sich zur sensitiven Bestimmung des intra- und extrazellulären Wassergehalts des Gewebes und wird zur quantitativen Darstellung von Ödemen (akuter Infarkt, aktive Entzündung) genutzt. Mithilfe eines Gadolinium-haltigen Kontrastmittels (Late Gadolinium Enhancement [LGE]) können beschädigtes Myokard oder pathologisch vergrößerte extrazelluläre Räume, wie sie bei einer Fibrose oder myokardialen Narben nach Infarkten vorliegen, visualisiert werden. Anhand des Verteilungsmusters sind Rückschlüsse auf zugrunde liegende Krankheitsbilder möglich.

Die vielfältigen Möglichkeiten der Kardio-MRT bedürfen jedoch einer gewissen Expertise, räumt Treiber ein. In den meisten Krankenhäusern werden – auch aus Kostengründen – noch zu wenige Kardio-MRT durchgeführt, um seltene Krankheitsbilder schnell und routiniert identifizieren zu können. Allerdings könnte sich das in den kommenden Jahren durch angestrebte Gesetzesänderungen zur Kostenübernahme der Kardio-MRT durch die gesetzlichen Krankenkassen ändern. Außerdem betonte Treiber, dass bei Unsicherheiten in der Auswertung immer die Möglichkeit besteht, die Bilder von einem erfahrenen Zentrum weiter analysieren zu lassen.

MRT bei Morbus Fabry

Unterschiedlichste kardiale Erkrankungen können mithilfe der Kardio-MRT schon in frühen Krankheitsphasen erkannt werden, da die T1- und T2-Relaxationszeiten feine Abweichungen vom Normalbereich zeigen.[8] Während bei den meisten Krankheitsbildern wie der Myokarditis oder der Amyloidose die T1-Zeit erhöht ist, zeichnen sich lediglich die Hämochromatose und der Morbus Fabry durch eine erniedrigte T1-Relaxationszeit infolge der Eisen- bzw. Glycosphingolipid-Ablagerungen aus. Rein morphologisch lässt sich Morbus Fabry in einem Echokardiogramm nicht von anderen kardialen Erkrankungen unterscheiden, da die Myokardverdickung nicht krankheitsspezifisch ist. Anhand des unterschiedlichen T1- und T2-Relaxationsverhaltens kann die Erkrankung hingegen relativ sicher diagnostiziert werden. Bereits in frühen Krankheitsphasen, in denen nur subtile strukturelle Myokardveränderungen ohne makroskopisch sichtbare Verdickung des Myokards vorliegen, wird im Kardio-MRT die aufgrund der Lipideinlagerungen leicht reduzierte T1-Zeit offenbar, während die T2-Relaxationszeit durch die Inflammation gering erhöht ist. Neben diagnostischen und prognostischen Informationen liefert die Kardio-MRT auch Daten zur Verlaufsbeurteilung.
Dabei sollte laut Treiber beachtet werden, dass sich die T1-Relaxationszeit des Myokards in fortgeschrittenen Krankheitsstadien wieder pseudonormalisiert, da der fibrotische Gewebeumbau den Einfluss der Lipideinlagerungen im Gewebe auf das T1-Verhalten aufhebt (siehe Abbildung 2).

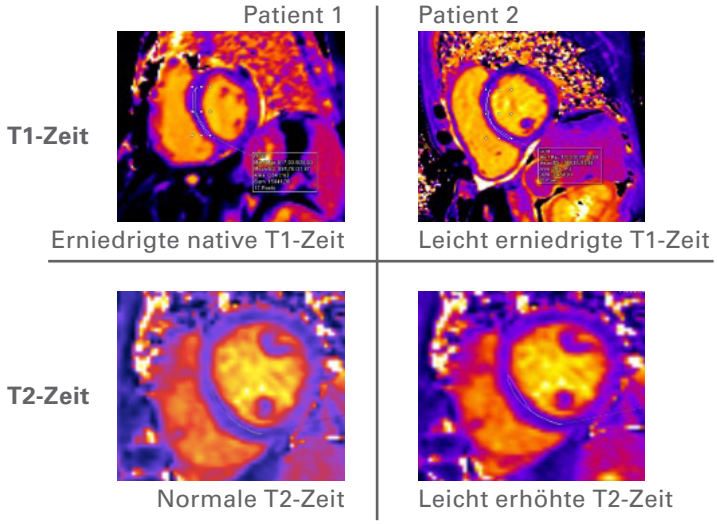

Abbildung 2: Veränderungen des T1- und T2-Mappings im Kardio-MRT bei Patienten mit Morbus Farby. Mit freundlicher Genehmigung von Dr. med. Julia Treiber, Kardiologie der Kerckhoff-Klinik GmbH in Bad Nauheim.

Differenzialdiagnosen bei unklarer linksventrikulärer Hypertrophie

Zur Diagnose bestimmter Krankheitsbilder wird häufig eine Biopsie durchgeführt. Laut Treiber ist diese fehleranfällig, da das Gewebe nur an einer bestimmten Stelle entnommen wird und Pathologien dadurch häufig unentdeckt bleiben (Sampling Error). Eine Kardio-MRT dagegen gibt einen Gesamtüberblick über das veränderte Gewebe. Im Gegensatz zu einer Myokardbiopsie ist die Durchführung einer Kardio-MRT nahezu komplikationslos und ermöglicht Differenzialdiagnosen bei hypertrophem Phänotyp. In drei Fallbeispielen zeigte Treiber die diagnostischen Möglichkeiten der Kardio-MRT:

1. Im Echokardiogramm wurde eine apikal betonte Hypertrophie mit normaler Ejektionsfraktion (EF) nachgewiesen. In der anschließenden Kardio-MRT konnten diffus intramurale Anlagerungen in den hypertrophierten Arealen detektiert werden. Da die T1-Zeit erhöht und das T2-Relaxationsverhalten unverändert war, konnte auf fibrotische Einlagerungen ohne Inflammation geschlossen werden. Diese Beobachtungen bestätigten den Verdacht einer apikal betonten hypertrophen Kardiomyopathie. Zusätzlich zum diagnostischen hat die Kardio-MRT bei diesem Krankheitsbild einen prognostischen Wert, da ein LGE bei hypertropher Kardiomyopathie ein sehr schlechter prognostischer Marker ist.

2. Bei einer milden konzentrischen Hypertrophie und normaler EF im Echokardiogramm war die zugrunde liegende Ursache auf den ersten Blick nicht zu erkennen, weshalb eine Kardio-MRT durchgeführt wurde. In diesem Fallbeispiel zeigten sich in der Kardio-MRT eine deutlich erhöhte T1- und T2-Relaxationszeit und basale Einlagerungen, ohne dass zwischen Myokard und Blutpool abgegrenzt werden konnte. Diese Befunde sind pathognomonisch für eine AL-Amyloidose, weshalb nach der Diagnosestellung eine Chemotherapie eingeleitet wurde.

3. Im Echokardiogramm zeigte sich ein konzentrisch hypertrophierter Ventrikel. Zusätzlich lagen basal und im Septum Thromben vor. In der Kardio-MRT konnte daraufhin ein diffuses intensives LGE mit fokalen Einlagerungen (T1- und T2-Zeit fokal erhöht) nachgewiesen werden. Die anschließende Positronen-Emissions-Tomographie/Computertomographie (PET/CT) zeigte massive Signalanhebungen im Septum, was auf stoffwechselaktives Gewebe hinweist, das typisch für eine Sarkoidose ist.

Der besondere Fall

Der lange Weg eines Patienten mit Morbus Fabry

Auf dem Weg zur Diagnose eines Morbus Fabry werden Hinweise auf die Erkrankung häufig zu spät erkannt, weshalb die Krankheit oft über lange Zeit unbemerkt und ohne spezifische Therapie fortschreiten kann. ***Prof. Dr. med. Norman Mangner vom Herzzentrum des Universitätsklinikums Dresden*** *präsentierte beispielhaft den schwierigen Fall eines Patienten sowie verschiedene Fallstricke in der Diagnostik des Morbus Fabry.*

Morbus Fabry kann als Multiorganerkrankung die unterschiedlichsten Organe wie z. B. das zentrale Nervensystem (ZNS), die Nieren und das Herz betreffen. Die Symptomatik und das Ausmaß kann dabei von Patient zu Patient variieren, abhängig von den zugrunde liegenden Mutationen im α-Galaktosidase-codierenden Gen GLA.[9] Aus diesem Grund sowie der oftmals mangelnden Erfahrung vieler Ärzte mit dieser seltenen Erkrankung ist die Diagnosestellung bei jedem Patienten eine neue Herausforderung.

Herzrhythmusstörungen als erste Warnsignale

In der vorgestellten Kasuistik wurde ein 51-jähriger Mann im Mai 2019 in der Notaufnahme vorstellig. Untersuchungen ergaben eine ausgeprägte Herzrhythmusstörung (AV-Block Grad 3), die zu einem spürbaren Leistungsabfall geführt hat. Zusätzlich litt der Mann unter Diabetes mellitus und Bluthochdruck und war ehemaliger Raucher (≥ 30 Jahre). Das Echokardiogramm zeigte zwar eine normale LV-Pumpfunktion (65 %), jedoch bereits eine moderate LVH. An dieser Stelle betonte Mangner, dass Rhythmusstörungen bei einem gewissen Prozentsatz der Patienten auf einen Morbus Fabry hinweisen können.[10] In den frühen Krankheitsphasen spielen Auffälligkeiten im Elektrokardiogramm (EKG) wie Arrhythmien und eine veränderte Erregbarkeit (verkürztes PQ-Intervall) eine besondere Rolle[6], sodass der Kardiologe insbesondere bei einer Kombination von Rhythmusstörungen und einer LVH hellhörig werden und eine weiterführende Diagnostik einleiten sollte. Bei dem speziellen Patienten konnte eine koronare Herzerkrankung in der Koronarangiographie ausgeschlossen werden. Im Anschluss wurde dem Patienten ein Zweikammer-Herzschrittmacher eingesetzt und über die nächsten zwei Jahre lediglich die Schrittmacher-Funktion überprüft.

Fallstricke der Diagnostik bei Morbus Fabry

Obwohl der zuständige Arzt nach dem ersten Ultraschall bei Erstvorstellung eine Kardio-MRT zur Differenzialdiagnostik empfohlen hatte, wurde die entsprechende Untersuchung erst zwei Jahre später durchgeführt. Innerhalb dieses Zeitraumes hatte sich die LV-Pumpfunktion um 28 % und die LVH hochgradig verschlechtert. Zudem wies der Patient eine Hypertrophie des rechten Ventrikels und des interatrialen Septums auf. Im MRT zeigten sich ein extensives inferoseptales, laterales und apikales LGE und eine ausgeprägte Fibrosierung. Aufgrund technischer Probleme konnte kein T1- und T2-Mapping durchgeführt werden, was die Diagnosestellung möglicherweise vereinfacht und beschleunigt hätte. Nun wurde zur weiteren Differenzialdiagnostik eine Myokardbiopsie veranlasst, wobei Proben in Formalin und zusätzlich in RNA-Stabilisierungslösung für die Infektionspathologie gelagert wurden. Ein wesentlicher Fehler an dieser Stelle war, laut Mangner, dass keine histologische Probe in Glutaraldehyd für eine elektronenmikroskopische Untersuchung aufbewahrt wurde, die den im Anschluss an die Biopsie erstmals aufkeimenden Verdacht auf einen Morbus Fabry sofort hätte bestätigen können. Letztendlich konnten erst die mittels Trockenblutanalyse nachgewiesene erniedrigte Galaktosidase-Aktivität sowie der erhöhte Lyso-Gb3-Gehalt die Verdachtsdiagnose verifizieren. Das Besondere an diesem Fall war, dass der Patient als hemizygoter Träger der c.644A>G-Mutation (p.[ASN215Ser]) eine typische pathognomonische Mutation für eine kardiale Variante des Morbus Fabry mit spätem Beginn und rascher Progression aufwies. Aus diesem Grund beschränkte sich die Symptomatik auf das, was die Diagnose erschwerte. Trotz der fortgeschrittenen Erkrankung wurde im Anschluss an die Diagnosestellung eine Enzymersatztherapie mit Agalsidase beta eingeleitet. Die Dosierung erfolgte einschleichend mit einer Steigerung der Dosis mit jeder Infusion bis zur empfohlenen Erhaltungsdosis von 1 mg/kg Körpergewicht, was zu einer guten Verträglichkeit der Therapie beigetragen haben kann. Allerdings ist die Fibrosierung bereits stark fortgeschritten, sodass der Therapierfolg noch nicht beurteilt werden kann. Zusätzlich wurde die Herzinsuffizienz leitlinienadaptiert behandelt und der Herzschrittmacher gegen ein CRT-D-Implantat ausgetauscht. Mangner betonte die Wichtigkeit einer frühzeitigen Diagnose und Therapieeinleitung, um das Fortschreiten der Erkrankung aufzuhalten oder zumindest zu verlangsamen. In dem Zusammenhang verwies er auf die Red Flags zur Erkennung des Morbus Fabry, die jeder Kardiologe im Hinterkopf behalten sollte (siehe Tabelle 1).[6]

Generell sollten Patienten mit LVH und Rhythmusstörungen intensiv auf seltene Erkrankungen gescreent werden. In dem Fall, dass eine Kardio-MRT durchgeführt wird, sollten alle technischen Möglichkeiten genutzt werden und bei einer Myokardbiopsie zwingend eine Probe in Glutaraldehyd gelagert werden. Sobald ein minimaler Verdacht auf einen Morbus Fabry besteht, empfiehlt Mangner die sofortige Durchführung eines Trockenbluttests.

Morbus Fabry kann als Multiorganerkrankung die unterschiedlichsten Organe wie z. B. das zentrale Nervensystem (ZNS), die Nieren und das Herz betreffen. Die Symptomatik und das Ausmaß kann dabei von Patient zu Patient variieren, abhängig von den zugrunde liegenden Mutationen im α-Galaktosidase-codierenden Gen GLA.[9] Aus diesem Grund sowie der oftmals mangelnden Erfahrung vieler Ärzte mit dieser seltenen Erkrankung ist die Diagnosestellung bei jedem Patienten eine neue Herausforderung.

Nicht-kardiale Warnhinweise			Kardiale Warnhinweise		
Manifestation abhängig vom Lebensalter	Jeder Zeit	Familiäre Anamnese Niereninsuffizienz und/oder Schlaganfall	Familiäre Anamnese einer LVH, insbesondere ohne Evidenz einer Vererbung von Vater zu Sohn	Anamnese	Diagnosemethode
	1–2	Neuropathische Schmerzen			
	1–2	Gastrointestinale Beschwerden	Kurzes PQ-Intervall	Elektrokardiographie	
	1–2	Angiokeratom	Bradykardie		
	1–2	Cornea verticillata	Chronotrope Inkompetenz		
	1–2	Hypohidrose, Hitze/Kälte, Belastungsintoleranz	Atrioventrikulärer Block		
	1–2	Albuminurie	LVH mit normaler systolischer Funktion	2D-Elektrokardiographie	
	3–4	Juvenile/r und/oder kryptogene/r Transitorische ischämische Attacke/ Schlaganfall	Reduzierter globaler longitudinaler Spitzenstrain		
	3–4	Gehörverlust (progressiv oder plötzlich)	Milde bis moderate Ausdehnung Aortenwurzel		
	3–4	Dolichoektasie der basalen Arterien, chronische Hyperintensität in der weißen Materie im Hirn-MRT	Mitrale oder aortale Herzklappenverdickung mit milder bis moderater Regurgitation		
	3–4	Proteinurie	Hypertrophie der Papillarmuskeln	Kardiographie	
	3–4	Niereninsuffizienz	Posterolaterales Late Gadolinium *Enhancement des Myokards*		
	3–4	Lymphödem	Niedrige native T1-Zeit		

Tabelle 1: Warnhinweise (Red Flags) zur Differenzialdiagnose eines Morbus Fabry, modifiziert nach Pieroni et al., 2021.[6]

Literatur

1. Lamarche F et al., Hypertension 2021;77(2):319–327. **2.** Mattace-Raso FU et al., Circulation 2006;113(5):657–663. **3.** Roman MJ et al., Hypertension 2007;50(1):197–203. **4.** Wang K-L et al., J Hypertens 2009;27(3):461–467. **5.** Williams B et al., Eur Heart J 2018;39(33):3021–3104. **6.** Pieroni M et al., J Am Coll Cardiol 2021;77(7):922–936. **7.** Stamerra CA et al., Eur J Hum Genet 2021;29(2):218–224. **8.** Messroghli DR et al., J Cardiovasc Magn Reson 2017;19(1):75. **9.** Ortiz A et al., Mol Genet Metab 2018;123(4):416–427. **10.** Hemelsoet D et al., Circulation 2021;143(8):872–874.

sanofi

Impressum:
Sanofi-Aventis Deutschland GmbH
Industriepark Höchst
Gebäude K703
65926 Frankfurt
www.sanofi.de

MAT-DE-2202109-V1.0-05/22

sanofi